**Aus der Universitäts-Kinderklinik Bonn.**
Direktor: Prof. Dr. Knauer.

# Über familiäres Auftreten von Hyperphalangie und Polydaktylie des Daumens und die Erblichkeit der Pseudoepiphysen.

INAUGURAL-DISSERTATION

zur

**Erlangung der Doktorwürde**

in der gesamten Medizin

der

Hohen Medizinischen Fakultät

der

Rheinischen Friedrich Wilhelms-Universität zu Bonn.

*

Vorgelegt am 27. Juni 1936

von

**Rudolf Zeller,** Arzt.

BONN 1936.
Anton Brand, Bonn.

Gedruckt
mit Genehmigung der medizinischen Fakultät
der Universität Bonn.

Referent: Prof. Dr. K n a u e r.

R. UNIV.
BIBLIOTHEEK
LEIDEN

## Über familiäres Auftreten von Hyperphalangie und Polydaktylie des Daumens und die Erblichkeit der Pseudoepiphysen.

Viele Autoren haben schon über Bildungsanomalien der Extremitäten geschrieben und die verschiedensten Meinungen über ihre Ursache und Entstehungsweise geäußert. Die Veröffentlichungen über pathologische Bildungen an Händen und Füssen, wie Polydaktylie, Syndaktylie, Hyperphalangie u. a. nehmen dabei einen besonders breiten Raum ein.

Darwin und Bardeleben faßten das Auftreten der Polydaktylie als Rückschlag auf einen weit entfernten vielfingerigen Urahn des Menschengeschlechts auf und glaubten, der menschlichen Hand wohne die latente Neigung inne, überzählige Finger zu bilden.

Gegen diese atavistische Theorie wurde schon von Gegenbauer angeführt, daß bei Säugetieren und Vögeln die Fünfzahl der Zehen die Norm bilde und daß erst Fische mehrstrahlige Flossen aufwiesen.

Über die Gründe, die zum Auftreten der Polydaktylie führen, sind sich die Forscher noch nicht klar. Die Entwicklungsgeschichte suchte die Ursache in amniotischen Strängen, die durch Einschnürung und Teilung der Extremitätenanlagen Polydaktylie, Spalthand und andere Mißbildungen erzeugen sollten. Ahlfeld glaubt bei dem von ihm beschriebenem Kinde die Bestätigung dieser Theorie gefunden zu haben. Hierher gehören auch die Beobachtungen der experimentellen Entwicklungsmechanik, der es gelang (Tornier) durch Einschnürung der Extremitätenanlagen Hyperdaktylie zu erzeugen, und auch Zander hält die zum ersten Male in einer Familie aufgetretene Polydaktylie für eine erworbene Mißbildung.

Auch Ziegler hält diese Möglichkeit für gegeben, daß „Vermehrung der Finger durch Spaltung der Anlagen auch unter dem Einfluß intrauteriner Entwicklung entstehen kann". Er hält diese Art der Polydaktylie aber nicht für vererbbar im Gegensatz zu Zander, der das Auftreten einer „erworbenen Mißbildung" in den folgenden Generationen zurückführt auf

a) direkte Vererbung der Mißbildung und
b) auf Vererbung der bedingenden Ursache, also der krankhaften Beschaffenheit des Amnions.

Gegen a) läßt sich anführen, daß der Beweis der Vererbung erworbener Eigenschaften noch nicht erbracht ist, und man kann ihn auch nicht hierin sehen, da die Genese der Mißbildungen noch zu sehr umstritten ist. Und zu b): Es ist wohl anzunehmen, daß es Familien gibt, in denen sich häufig ein pathologisches Amnion findet. Diese Amnionfäden werden nun als Ursachen der verschiedensten Mißbildungen angesehen, wie Hasenscharten, Wolfsrachen, Klumpfuß, Spalthand, Polydaktylie u. a. Es ist aber unbegreiflich, daß diese Abnormitäten nicht in buntem Wechsel auftreten, das Amnion also bei einem Geschwister Klumpfuß, bei dem anderen eine Hasenscharte, bei dem dritten Polydaktylie erzeugt, sondern, daß in Wirklichkeit alle diese Anomalien gesondert familiär auftreten, wenn auch mitunter mit anderen gekoppelt. Und diese Kombinationen sind dann konstant.

Ein anderer Erklärungsversuch für das Auftreten von Hyperdaktylie stammt von Schwalbe, Przibram u. a. Diese Autoren versuchen die Spaltbildung und Polydaktylie an den Extremitäten als echtes Regenerat auf Grund einer frühzeitigen, wohl durch Amnionfäden erfolgten, Verletzung der Extremitätenanlagen des Fötus zu erklären.

Dem gegenüber stehen die embryologischen Untersuchungen von Kaufmann-Wolf über Polydaktylie bei Houdanhühnern. Bei dieser Hühnerrasse tritt sehr häufig Hyperdaktylie auf. Die Autorin hat bei vielen polydaktylen Hühnerembryonen nach Amnionfäden gesucht, auch bei Serien-

schnitten eines Tieres, dessen Amnion völlig intakt war, keine gefunden, die für die Bildung überzähliger Zehen verantwortlich gemacht werden konnten. „Im Gegenteil, die durch die Entwicklungsgeschichte bewiesene, außerordentlich frühe Anlage der akzessorischen Zehen zu einer Zeit, wo sich in der Fußplatte überhaupt noch keinerlei Einkerbungen finden, spricht gegen jede äußere Entstehungsursache und legt den Verdacht nahe, daß, wenn bei anderen Objekten in viel späteren Stadien Amnionfäden zwischen hyperdaktylen Teilen gefunden wurden, diese sekundär in die betreffenden Vertiefungen geraten sind, nachdem das akzessorische Gebilde längst entstanden war". In einem einzigen Falle fand sie ein Füßchen, das von Amnion wie von einem Handschuh umschlossen war, und gerade in diesem Falle fand sich keine Zehenvermehrung. Die Autorin konnte ferner an den von ihr untersuchten anatomischen Präparaten polydaktyler Hühnerfüsse feststellen, daß es bei den verdoppelten Zehen nicht zu einer Teilung der Muskel-, Nerven- und Gefäßversorgung gekommen war, sondern daß jeder überzählige Strahl seine normale Versorgung hatte.

Diese gleichen anatomischen Beobachtungen konnte Fleischmann auch beim Menschen machen.

Es ist demnach wohl mit Sicherheit anzunehmen, daß die Ursachen, die zum Entstehen der Polydaktylie führen, mehr als ein rein mechanischer Vorgang sein müssen, und daß tiefer liegende Gründe dafür verantwortlich zu machen sind.

Nach der von Gräfenberg aufgestellten Theorie sind diese Veränderungen an den Extremitäten, speziell die Diplocheirie, als Produkte der Verschmelzung zweier Handanlagen, also als rudimentäre Zwillingsbildungen aufzufassen. Es ist dann aber nicht einzusehen, warum diese durch Generationen immer dieselbe Lokalisation bevorzugende Anomalie durch zufälliges Verschmelzen zweier Handanlagen erklärt werden soll.

Fabris sucht die Ursache der Mißbildungen in Alkoholismus, Tuberkulose und Lues und führt 5 Fälle an, von

denen alle auf Lues verdächtig waren. Bei drei Patienten fand sich auch eine positive Wassermann'sche Reaktion. Diesen Fällen stehen die vielen der Literatur gegenüber, bei denen nichts von diesen Ursachen erwähnt wird, und die auch bei kritischer Betrachtung völlig unverdächtig erscheinen. Auch bei der von mir beobachteten Familie sind keine Zeichen von Lues zu finden. Dasselbe gilt auch vom Alkoholismus. Die Tuberkulose als Ursache zu beschuldigen ist bei der Häufigkeit der Infektion wohl nicht angebracht.

Es ist wohl mit Sicherheit anzunehmen, daß es sich bei der Polydaktylie, den Spaltbildungen und den anderen Anomalien um endogene Keimstörungen handelt (Mau und Restmeier), die sich vererben. Wie es allerdings zu diesen gekommen ist, ist natürlich nicht zu sagen.

Der Erbgang der Polydaktylie ist dominant (Dressel K., Mestern, O. Schmidt, Vogel, Kemp, Pott, Ottendorf, Hilgenreiner u. a.) In einigen Stammbäumen sieht es allerdings so aus, als ob die Vererbung nach recessivem Modus erfolge. Hierzu gehören wohl auch die in der Literatur beschriebenen sporadisch aufgetretenen Fälle von Hyperdaktylie oder die, in denen mehrere Generationen übersprungen wurden. (Sorge, Weil u. a.) Aschner und Engelmann nehmen dazu folgende Stellung: „Das phänotypische Merkmal Polydaktylie wird im Genotypus durch zwei an einander gekoppelte Gene repräsendiert, deren eines die Art der Anomalie, also die Mehrfachbildung, deren anderes die besondere Lokalisation, also den Finger, welcher verdoppelt ist, bestimmt. Dieser Genkomplex hat in der überwiegenden Mehrzahl der Fälle einen einfach dominanten Erbgang, kann sich aber auch seinem normalen Allelomorph gegenüber recessiv verhalten. Wahrscheinlich ist auch Dominanzwechsel innerhalb derselben Familie möglich".

Es liegen Stammbäume vor von Cotte, Brandeis und anderen, aus denen zu ersehen ist, daß bei Consanguinität der Eltern zum ersten Male Polydaktylie auftrat. Man muß

in diesen Fällen annehmen, daß in diesen Familien Hyperphalangie recessiv vorhanden war, und daß diese Anlage durch Häufung manifest geworden ist.

Wenn man die Stammbäume mit Polydaktylie betrachtet, dann fallen die relativ zahlreichen Fälle auf, bei denen Verdopplung der Daumen oder der Großzehen anzutreffen sind. O. Schmidt beschreibt einen Fall, bei dem bei Mutter und Tochter Verdopplung des Daumens besteht, während ein Sohn einen sechsten Finger, allerdings auf der ulnaren Seite aufzuweisen hat. Duschl veröffentlichte einen Stammbaum, wo vier Generationen, hindurch statt des Daumens 2 wohl ausgebildete Daumen auftraten, von denen der ulnare zwei, der radiale drei Phalangen aufwies; die Finger waren normal beweglich und konnten gut opponiert werden. Ähnliche Fälle beschreiben Rüdinger, Farge, Stapff und Pott.

Die gleiche Anomalie findet sich auch an den Großzehen. So berichtet Mestern über drei sporadische Fälle von Verdopplung der Großzehen z. T. mit Syndaktylie. Außerdem führt er einen Fall an, wo in 3 Generationen ein gespaltener Metatarsus I und doppelte Großzehen aufgetreten sind. Desgl. Sorge und Ballowitz.

Ottendorff und Manhold beschreiben eine polydaktyl belastete Familie — eine Cousine soll an der Außenseite eines Fußes eine überzählige Zehe gehabt haben — bei der Anomalien an Händen und Füssen aufgetreten sind. Beim Vater fanden sich an der linken Hand sechs Finger. An beiden Händen hatten die am meisten radial stehenden Finger drei Glieder und konnten kaum opponiert werden. Bei den zwei jungen Kindern fanden sich ähnliche Verhältnisse an den Händen. Alle drei Personen hatten an beiden Füssen doppelt angelegte Großzehen.

Bei Betrachtung dieser Fälle erhebt sich sogleich die Frage noch der Dreigliedrigkeit des ersten Fingers. Während Schüller erst wenige Fälle bekannt sind, finden sich mit dem zunehmenden Fortschritt der Röntgenära immer zahlreichere

Veröffentlichungen (Salzer, Treige, Vogel, Hilgenreiner, Stapff, Farge, Rüdinger, Duschl u. a. Ottendorff und Manhold halten bei der von ihnen veröffentlichten Familie den ersten Finger wegen seiner Dreigliedrigkeit und der geringen Opponierungsfähigkeit nicht für einen Daumen, sondern für einen doppelten Zeigefinger bei Fehlen des Daumens.

Dem gegenüber weist Hilgenreiner bei den sehr zahlreichen von ihm veröffentlichten Fällen nach, daß es sich bei dem dreigliedrigen, sehr oft auch verdoppeltem 1. Finger um den Daumen handeln muß, selbst in dem Falle, daß er syndaktylisch mit dem Zeigefinger verbunden sein mag.

Hilgenreiner spricht bei den dreigliedrigen Daumen von zwei Formen der Hyperphalangie: 1. der unvollständigen, 2. der vollständigen Hyperphalangie.

Bei der unvollständigen Hyperphalangie ist zwischen das Basal- und Nagelglied ein rhomboider oder dreieckiger Knochen eingeschoben, der in einigen Fällen aus einer einzelnen Diaphyse, in anderen nachweislich sich aus einer Epiphyse entwickelt hat. Im späteren Leben verbindet sich dieser Zwischenknochen meist knöchern mit dem Endglied.

Die vollständige Hyperphalangie ist dann vorhanden, wenn zwischen Grund- und Nagelglied eine vollkommen ausgebildete Phalanx mit Epi- und Diaphyse getreten ist. Diese behält im späteren Leben meist vollkommene Beweglichkeit.

Auch die Hyperdaktylie des Daumens ist ausgesprochen erblich und zeigt meistens Dominanz. Sie tritt in sehr vielen Fällen symmetrisch auf und sehr häufig bei Verdopplung des Daumens; dabei kann es vorkommen, daß der eine Strahl des verdoppelten 1. Fingers zwei, der andere drei Glieder hat (Hilgenreiner), und daß es sich bei dem einen um eine vollständige, bei dem andern um eine unvollständige Hyperphalangie handelt.

Über die entwicklungsgeschichtliche Entstehungsweise der Hyperphalangia pollicis sind die Meinungen geteilt, wie auch über die Entwicklung des normalen Daumens. Hyrtl und

Gräfenberg glauben, das os metacarpale I und Metatarsale I sei im Laufe der phylogenetischen Entwicklung verlorengegangen und suchen seinen Rest in einem der Mittelhandknochen. Das, was jetzt als Metacarpale I imponiere sei eigentlich die erste Phalange. Das leuchtet ein, wenn man beachtet, daß die Metacarpalia bzw. Metatarsalia 2—5 eine proximale Dia- und distale Epiphyse haben, während das Metacarpale u. Metatarsale I die umgekehrten Verhältnisse aufweisen, also wie Phalangen gebaut sind. Außerdem führen die beiden Autoren an, daß die proximale Gelenkfläche nicht concav, sondern konvex sei, wie bei den Fingergliedern, und daß, auch die Richtung des Foramen nutricium nicht so sei, wie bei den anderen Mittelhand- bzw. Mittelfußknochen. Gegenbauer glaubt dagegen auf Grund der Anordnung der Muskulatur und aus dem Vergleich mit dem Extremitätenskelett anderer Säugetiere, deren Metacarpale I bzw. Metatarsale I in Bezug auf seine Epiphysenanordnung der des Menschen entspricht, schließen zu können, daß eine Mittelphalanx bestanden haben muß, zumal da die Nagelphalanx größer ist als jedes normale Endglied, und man es sich gut vorstellen kann, daß diese aus Assimilation einer Mittelphalanx entstanden sein könnte.

Nimmt man diese Theorie für die Entstehung der Zweigliedrigkeit des menschlichen Daumens an, so läßt sich aus ihr das Auftreten dreigliedriger erster Strahlen gut erklären, ganz gleich ob es sich dann um eine vollständige oder unvollständige Hyperphalangie handelt. Hilgenreiner schreibt darüber folgenden Satz: „Die Hyperphalangie des Daumens stellt eine meist beide Hände betreffende exquisit erbliche Mißbildung dar, welche wohl ausschließlich als Palingenese der Mittelphalanx des Daumens aufzufassen ist und nur durch endogene Ursachen (Keimesvariation) erklärlich ist."

Bei dem häufigen Zusammentreffen von Polydaktylie und Hyperphalangia pollicis muß man an eine Genkombination denken, die die Verbildungen an dem ersten Strahl bedingen. Man könnte daran denken, daß es sich um eine Mutations-

bereitschaft der die Form des Daumens bestimmenden Gene handeln könnte. Daß eine solche Bereitschaft bestehen muß, konnten die Versuche von Müller-Texas beweisen, dem es gelang, „Mutationen mit der ganzen Sicherheit eines Experimentes künstlich hervorzurufen, und zwar durch Röntgenbestrahlung der Keimzellen bei Drosophila". (K. H. Bauer). Daß gerade das Erbbild des Daumens eine solche Mutationsbereitschaft aufweist, mag mit seiner phylogenetischen Stellung im Reiche der Wirbeltiere zusammenhängen.

Außer Syn- und Polydaktylie und Hyperphalangie an den menschlichen Extremitäten ist das Auftreten von proximalen Epiphysenkernen der Metacarpalia 2—5 und ein distaler bei Metacarpus I beobachtet worden. Am häufigsten betrifft diese Anomalie den 2. und 5. Mittelhandknochen, seltener die drei anderen. Diese sogenannten Pseudoepiphysen kommen als „proximale Metacarpalepiphysen nur bei denjenigen Säugetieren vor, die im Kampf ums Dasein ins Wasser gedrängt worden sind, also bei den Walen, Robben und Sirenen. Es hat hier eine unvollständige Verknöcherung, eine Verlangsamung des Verknöcherungsprozesses stattgefunden, um die Extremität (Flosse) biegsamer zu gestalten". (A. Köhler). „Das Fehlen der proximalen Epiphysenkerne beim Menschen und den anderen Säugetieren wird osteogenetisch so erklärt, daß ein proximaler Epiphysenkern in der Anlage eigentlich immer gegeben ist, daß aber die Stelle seines Sitzes bereits von der Diaphysenverknöcherung erreicht wird, ehe er zur selbständigen Ausbildung gelangt. Bei verlangsamter Ossifikation nun, wie sie bei den Flossen der Wassersäuger stattgefunden hat, findet der proximale Knochenkern Zeit zu seiner Ausbildung, da eben die Ossifikation von der Diaphyse her nach ihm hin pathologisch langsam vor sich geht."

Beim Menschen sind derartige Pseudoepiphysen am proximalen Ende des Metacarpale 2, seltener des Metacarpale 3, 4 und 5 und am distalen Ende des 1. Mittelhandknochens häufig bei Chondrodystrophie, Athyreose und Mongolismus,

selten bei normalen Kindern nachgewiesen worden. (A. Köhler, Thönes und Hünermann, Giraudi, J. Becker, Josefsohn-Stockholm). Josefsohn sieht die Pseudoepiphysen überhaupt als ein Stigma endokriner Hemmung des Skelettwachstums an.

Andere Autoren (J. Becker, Lauche, Peitzner und Freund) stellen sich die Entstehung der Pseudoepiphysen so vor, „daß sich in einem gewissen Zeitpunkt eine knöcherne Abschlußscheibe bildet, die jedoch Lücken aufweist; bei einem neu einsetzenden Wachstumsimpuls kann dann von diesen Lücken aus die enchondrale Verknöcherung weitergehen, der so gebildete Knochen sich oberhalb der Abschlußscheibe ausbreiten und den Eindruck einer verstümmelten Epiphyse erwecken". Auch Giraudi spricht von einer ossalen Knochenlamelle, die zu einem Abschluß der Diaphyse und zur Pseudoepiphysenbildung führt. Auch er sucht die Ursache für die Entstehung von derartigen Bildungen in endokrinen Störungen.

**Stammbaum der Familie K. mit Pseudoepiphysenbildung, Hyperphalangie und Verdopplung des Daumens.** ♀ ♂ ?

C

1. ♂ bds. plumpe breite Daum.

♀ Form der Daumen unbekannt

B

♀ Mutter gesund, aus gesunder Familie

1. ♂ Fr. Vater **links** doppelte Daum. bis z. Nagel zusammengewachsen **rechts** lange Daumen

2. ♂ bds. lange Daumen

3. ♀ bds. lange Daumen, die im Endglied nicht bewegt werd. können

4. ♀ 5. ♀ 6 ♀ 7. ♀ Alle bds. lange Daumen

8. ♀ bds. lange Daumen

♂ C 2a Kasp. H. **links** doppelter Daumen **rechts** lange Daumen

A

1. ♀ G. bds. doppelte Daumen rechts daneben Hyperphalangie

2. ♂ Fr. I. bds. lange Daumen †

3. ♂ H. bds. lange Daumen Pseudoepiphysen

4. ♀ Frühgeburt im 6½ Mon. bds. doppelte Daumen

5. B. **Links** doppelte bis an den Fingernagel zusammengewachsene Daumen **rechts** lange Daumen Hyperphalangie u. Pseudoepiphysen

6. W. bds. doppelte Daumen Pseudoepiphysen

7. ♀ He. bds. lange Daumen Pseudoepiphysen

8. ♂ Fr. II. bds. lange Daumen Hyperphalangie Pseudoepiphysen

Prof. Els op.

Prof. Els op.

## II. Teil.

Im Folgenden will ich eine Familie beschreiben, bei der Hyperphalangie neben Verdopplung des Daumens in mehreren Generationen zu beobachten ist. Außerdem konnten bei einigen Mitgliedern proximale Epiphysen am Metacarpus I festgestellt werden. Es ist in dieser Familie kaum einer zu finden, der keine Anomalie des Daumens aufzuweisen hätte. An den unteren Extremitäten finden sich nur bei einem etwas breite und lange Großzehen, deren Knochen aber röntgenologisch keine Abnormitäten aufweisen. Geistes- oder Nervenkrankheiten liegen nicht vor. Ebenso sind über venerische Infektionen keine Angaben zu machen. Allerdings sollen einige Vorfahren Alkoholiker gewesen sein.

In dem anliegenden Stammbaum habe ich die Generationen mit Buchstaben, die einzelnen Familienmitglieder mit Zahlen bezeichnet.

**A. 1. Gertrud K.** ist ein 15 Jahre altes, normal entwickeltes, etwas zartes Mädchen. An den inneren Organen ist kein krankhafter Befund zu erheben. Sie ist in der Schule immer gut mitgekommen. Sie hat außer den Kinderkrankheiten keine ernstlichen Krankheiten durchgemacht.

Bei der Geburt hatte sie an beiden Händen zwei vollständig ausgebildete Daumen. Diese artikulierten beiderseits am Metakarpale I und waren frei beweglich. Sie bildeten gegeneinander einen Winkel von etwa 60 Grad. Es bestand keine Syndaktylie. An der rechten Hand fiel auf, daß der ulnare „Daumen“ besonders lang und ulnarwärts gebogen war. Durch Herrn Prof. Els in Bonn wurde der am meisten radial gelegene Strahl entfernt.

Jetzt hat das Mädchen beiderseits etwas schmale Daumen, die normal opponiert, ad- und abduziert werden können.

Auf dem mir freundlicherweise von Herrn Prof. Els zur Verfügung gestelltem Röntgenbilde findet sich folgendes:

Linke Hand: Metacarpus I ist schlank; am distalen Ende verbreitert er sich mit einem ulnaren Auswuchs, der etwa so breit ist wie ein normales Mittelhandköpfchen. Mit diesem doppelt angelegten Ende artikulieren zwei in einem Winkel von ca 60° zueinander stehende Grundphalangen. Von diesen scheint der radiale schmäler zu sein als der distale. Das Endglied ist bei dem ulnaren Strahl ulnarwärts gebogen.

Rechte Hand: Am Metacarpale I und an den Grundphalangen finden sich ähnliche Verhältnisse wie links. Dagegen fällt am ulnaren Strahl auf, daß zwischen die Grund- und Nagelphalanx ein würfelförmiger Knochen eingeschoben ist. Das Endglied ist wieder normal gebaut wie am radialen Strahl.

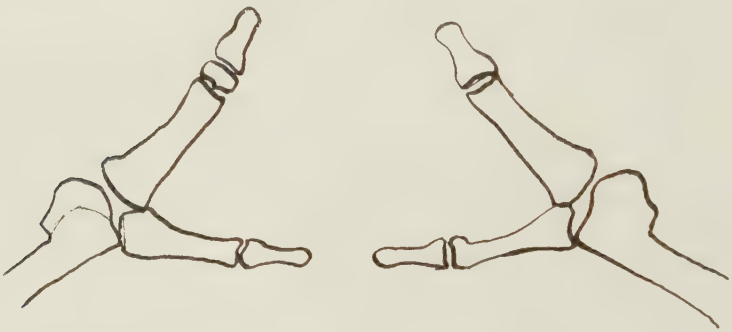

**A. 2. Franz I. K.** ist im ersten Lebensjahr gestorben und hatte nach Aussagen der Mutter an beiden Händen auffallend lange aber nicht verdoppelte Daumen.

**A. 3 Hans K.** ist jetz 12 Jahre alt. Er ist ein itelligenter, etwas blasser Junge. Er ist in der Entwicklung nicht zurück. In der Schule kommt er gut mit. Wegen eines jetzt indurierten rechtsseitigen tuberkulösen Primärkomplexes war er zweimal in einer Lungenheilstätte. An den inneren Organen ist z. Zt. kein krankhafter Befund festzustellen. Die Großzehen sind an beiden Füssen sehr lang und breit, etwas nach innen gebogen. Das zeigt sich auch im Röntgenbild.

Der Metatarsus I und die Phalangenknochen sind auffallend grob und breit, die Nagelphalanx beiderseits nach der fibularen Seite hin abgebogen, die Epiphysen der Zehenglieder haben eine tellerförmige Form und erscheinen auf der tibialen Seite höher als auf der fibularen. Sonstige Anomalien sind an den Zehen nicht festzustellen.

An den Händen hat der Junge auffallend lange Daumen, die sehr schmal sind. Man hat den Eindruck, daß es sich um Zeige- oder Mittelfinger handeln könnte. Es sind äußerlich aber nur zwei Glieder zu erkennen, die Muskulatur ist gut ausgebildet, es sind alle Bewegungen möglich, auch die Opposition. Das Röntgenbild ergibt an beiden Daumen etwa die gleichen Verhältnisse. Die Knochen wirken etwas plump. Das Metacarpale I zeigt eine proximale Epiphyse mit gut erhaltener Epiphysenfuge. Am distalen Ende ist zwischen Capi-

tulum und Diaphyse eine Linie zu sehen, die man wohl als Rest einer Epiphysenlinie deuten könnte.

Die Diaphyse der Grundphalanx ist an ihrem distalen Ende nicht sattelförmig wie normal, sondern ganz gerade konturiert. Es ist dies umso auffälliger, als man ca 2 mm unter diesem Ende eine seitliche Einschnürung der corticalis findet. Alles dies und die Anordnung der Spongiosabälkchen lassen vermuten, daß im distalen Teil ein Verknöcherungszentrum bestanden haben mag, das erst später mit der Diaphyse in Verbindung getreten ist.

Die Epiphysen des Nagelgliedes sind sehr groß und tellerförmig gebildet.

**A. 4** war eine nicht lebensfähige Frühgeburt von $6^1/_2$ Monaten. Nach Angaben der Mutter wurde das Kind zu früh geboren, weil sie kurz vorher heftig hingestürzt war.

Dieses Kind, ein Mädchen, hatte an beiden Händen doppelte Daumen, die anderen Finger waren normal ausgebildet.

**A. 5. Bernhard K.** ist ein 8 Jahre alter, blasser, etwas untergewichtiger Junge. Infolge angeborener Weitsichtigkeit besteht bei ihm ein Strabismus convergens. In der Schule kommt er gut mit. Außer Masern und Windpocken hat er keine ernstlichen Krankheiten durchgemacht. An den inneren Organen ist kein krankhafter Befund zu erheben. Sämtliche Tuberkulinproben sind negativ.

An den Daumen finden sich folgende Anomalien:

Linke Hand: 2. bis 5. Finger normal entwickelt. Der Metacarpus des Daumens scheint einfach angelegt zu sein. Anstelle der ersten Phalanx fühlt man zwei fast rechtwinkelig gegeneinander stehende Knochen. Die Endglieder nähern sich einander wieder so, daß die beiden Fingernägel nur durch eine ganz schmale Hautfalte getrennt sind. Die Nagelebenen bilden einen stumpfen Winkel gegeneinander. Es besteht eine vollkommene Syndaktylie beider Strahlen. Alle Bewegungen sind ohne Einschränkung möglich.

Rechte Hand: 2. bis 5. Finger normal entwickelt. Der Daumen fällt durch seine abnorme Länge auf. Er ist schmal und wirkt etwa wie ein Zeigefinger. Er kann aber opponiert, ad- und abduziert werden. Die Muskulatur des Daumenballens ist gut entwickelt.

Das Röntgenbild zeigt folgende Einzelheiten:

Linke Hand: Handwurzelknochen und Fingerskelett vom 2. bis 5. Finger dem Alter entsprechend normal entwickelt. Das 1. Metacarpale ist kräftiger entwickelt als das der anderen Hand. Mit seinem Capitulum artikulieren zwei fast senkrecht zu einander stehende erste Phalangenknochen mit normalen Epiphysen. Der ulnare bildet fast die Verlängerung des Metacarpalknochens. Er ist plump gebaut mit breiter Basis. An seinem distalen Ende sitzt die Epiphyse des Nagelgliedes, während die Diaphyse in einem stumpfen Winkel

ridialwärts abgeknickt ist. Die radialwärts liegende erste Phalanx hat eine etwas kleinere Epiphyse; die Diaphyse wirkt auf der Aufnahme kegelförmig mit proximaler Basis. In einem rechten Winkel zu dieser Grundphalanx steht die seitlich getroffene Nagelphalanx mit wohl ausgebildeter graciler Epi- und Diaphyse.

Die rechte Hand hat ein wohl ausgebildetes Handwurzel- und Fingerskelett vom 2. bis zum 5. Finger. Am Mittelhandknochen des Daumens kann man außer der normalen proximalen Epiphyse eine distale erkennen, die bereits auf der ulnaren Seite mit der Diaphyse in knöcherner Verbindung steht. Zwischen die Grund- und Nagelphalanx, die beide gut entwickelte Epi- und Diaphysen besitzen ist ein rhombisches Knochenstück eingefügt, dessen ulnare Seite größer als die radiale Seite ist.

**A. 6. Walter K.** ist 7 Jahre alt, ein ganz kräftiger normal entwickelter Junge. Er ist nie ernstlich krank gewesen. An den inneren Organen ist kein krankhafter Befund festzustellen. Er hat nach Angabe der Mutter an jeder Hand zwei vollständig entwickelte Daumen gehabt, die syndaktylisch miteinander nicht verbunden waren. Die Verhältnisse sollen denen bei A. 1. Gertrud K. ähnlich gewesen sein.

Durch Herrn Prof. Els wurde auch hier der ulnare Strahl operativ entfernt. Leider habe ich ein Röntgenbild dieses Kindes nicht erhalten können und kann deshalb nicht sagen, ob hier auch wie bei Gertrud K. der ulnare — entfernte Strahl — an einer Seite Dreigliedrigkeit aufgewiesen hat.

Auf der bei uns angefertigten Röntgenaufnahme des Daumens findet sich folgendes: Linke Hand: Metacarpale I dicker als das der anderen Hand. Es hat ebenso wie dieses eine proximale und distale Epiphyse. Auf der ulnaren Seite dieses Mittelhandknochens findet sich ein ca 1 cm langer keilförmiger 2 mm breiter Knochenspan. Es besteht anscheinend keine knöcherne Verbindung zwischen dem Metacarpale und dem Knochenspan. Ob es sich hierbei um einen schon vor

der Operation bestehenden Knochenspan handelt oder ob sich dieser aus einem durch die Operation versprengten Periostst ückchen entwickelt hat, läßt sich wohl nicht mehr klären. In Hinblick auf die Bildungen an den Händen der anderen Kinder hat die letzte Annahme wohl die größere Wahrscheinlichkeit. — In einem Winkel von 45 artikuliert die Grundphalanx mit dem ersten Metacarpale. Grund- und Nagelphalanx sowie deren Epiphysen sind gut ausgebildet. Das distale Ende läßt einen Epiphysenansatz ahnen.

Rechter Daumen: Das Metacarpale ist etwas schlanker als das linke und hat ebenso wie dieses eine proximale und eine distale Epiphyse. Ebenso ist an der Grundphalanx ein rudimentärer Epiphysenansatz zu erkennen. Die Diaphyse der Nagelphalanx zeigt an ihrem distalem Ende eine

halbmondförmige Aussparung an der ulnaren Seite. Ob es sich bei dieser Anomalie um eine Verdopplungsanlage handelt, ist wohl mit Sicherheit nicht zu entscheiden.

**A. 7. Helene K.** ist ein $4^1/_2$ Jahre altes, etwas blasses und zartes Mädchen. An den inneren Organen ist kein krankhafter Befund zu erheben. Die Tuberkulinreaktionen sind negativ. An den beiden sonst normal entwickelten Händen sind die Daumen auffallend lang. Sie haben normale Bewegungsfähigkeit. Die Endglieder sind ulnarwärts abgebogen.

Auf dem Röntgenbilde lassen sich neben normalen proximalen Epiphysen am Metacarpale I distale Epiphysen feststellen, die im Begriff sind, mit der Diaphyse zu verschmelzen. Die Epiphyse des Nagelgliedes ist an der rechten Hand dreieckig, ihre Spitze ulnarwärts gerichtet. Dadurch ist es zu einer ulnaren Abbiegung des Endgliedes gekommen.



**A. 8. Franz II K.** ist das jüngste, drei Jahre alte Kind dieser Familie. Er ist etwas blaß und zart, sonst aber gesund. Auch bei ihm sind die Tuberkulinreaktionen negativ. Die Hände sind normal entwickelt; nur die Daumen sind ungewöhnlich lang, der rechte ist nach radial abgebogen. Auf dem Röntgenbilde sieht man an beiden Mittelhandknochen des Daumens kleine proximale und größere distale Epiphysen. Am rechten Daumen ist das Nagelglied radialwärts abgebogen. Seine Epiphyse ist klein und dreieckig. Außerdem fällt ein ulnar von ihr gelegener polygonaler Knochen auf, der in der Verlängerung der Grundphalanx liegt und eine radialwärts gerichtete Spitze hat.

Es dürfte sich bei diesem Zwischenknochen um eine Epiphyse einer rudimentär angelegten Phalange, also um eine Hyperphalangie handeln.

**B. 1. Franz K.,** der Vater der Kinder, ist 39 Jahre alt, nach seinen Angaben nie ernstlich krank gewesen. Er hat früher mäßig getrunken, jetzt seit Jahren garnicht mehr. Infectio venerea negatur. An seinem linken Daumen hat er die gleiche Anomalie gehabt wie sein Sohn Bernhard A. 5) nämlich eine Verdopplung mit Syndaktylie. Die Funktion war wie bei einem normalen. Nach einem Unfall mußte der Daumen jedoch abgenommen werden. An der rechten Hand hat er wie Bernhard (A. 5) einen abnorm langen ersten Finger, der völlig funktionstüchtig ist.

Es gelang mir nicht, den Vater zu bewegen, eine Röntgenaufahme von seinen Händen machen zu lassen. Man muß jedoch annehmen, daß auch hier eine Hyperphalangie vorliegt.

B. 1. Franz K. hat noch einen Bruder und 6 Schwestern, die alle abnorm lange Daumen haben. Bei einer können die Endglieder nicht bewegt werden (B. 3). Man muß dabei wohl an das Vorliegen einer Pseudoepiphyse denken in deren Gefolge es zu einer knöchernen Ankylose gekommen ist. Eine andere Schwester hat an den beiden langen Daumen eine Onychogryphosis (B. 8).

Ein Vetter des Vaters, Kaspar H. (C. 2 a) soll an der linken Hand einen doppelten Daumen haben, wie Bernhard K. (A. 5) und Franz K. (B. 1) und rechts wie diese beiden einen langen Daumen.

Da die Geschwister des Vaters und dieser Vetter weit entfernt leben, war es mir nicht möglich Röntgenbilder von ihren Händen anzufertigen.

Zwei Schwestern des Vaters haben gesunde Kinder, die an ihren Fingern keine Anomalien aufweisen sollen. Der Bruder des Vaters ist noch nicht verheiratet. Über die Nachkommen der anderen Schwestern konnte ich nichts erfahren.

C. 1), der Großvater der Kinder soll beiderseits auffallend breite und plumpe Daumen gehabt haben.

Er soll reichlich getrunken haben.

Es ist wohl anzunehmen, daß auch in diesem Falle irgend welche Doppelbildungen im Skelett des Daumens angelegt gewesen sind. Es mag nur eine so vollständige Syndaktylie vorhanden gewesen sein, daß man von einer Verdopplung nichts gemerkt hat.

Desgleichen habe ich über C. 2 nichts näheres erfahren können, nur daß ihr Sohn C. 2a die oben beschriebene Anomalie aufzuweisen hat. Es besteht indeß die Wahrscheinlichkeit, daß auch sie irgend welche Fingeranomalien gehabt haben muß, denn es handelt sich nach allem bei dieser Familie um eine dominant vererbbare Mißbildung des ersten Fingers.

Über die gemeinsamen Stammeltern der Familie K. konnte ich keine Angaben mehr erhalten.

Bei den in der Literatur beschriebenen Stammbäumen ist sehr häufig Verdopplung neben Dreigliedrigkeit des Daumens anzutreffen. Diese Anomalien treten dann bei den einzelnen Familienmitgliedern symmetrisch auf, d. h. entweder hat eins an beiden Händen dreigliedrige oder verdoppelte Daumen. Diese können ihrerseits auch wieder dreigliedrig sein.

Dasselbe findet sich bei der Familie K. Hier finden sich bei A. 1, A. 4, A. 6 und wahrscheinlich auch C. 1 Verdopplungen beider Daumen. Bei A. 1 gelang es auch die Dreigliedrigkeit des einen doppelten Strahls nachzuweisen. Bei A. 6 scheint sogar eine angedeutete Doppelbildung der Nagelphalanx des schon doppelt angelegten rechten Daumens vorzuliegen; dafür spricht die Plumpheit des Endgliedes und die knöcherne Ausziehung nach der radialen Seite.

Neben der Polydaktylie des Daumens tritt in dieser Familie auch Hyperphalangie des ersten Strahls auf. Während die Polydaktylie sowohl links als auch beiderseits vorkommt, bevorzugt die Dreigliedrigkeit ausgesprochen die rechte Hand, wie die Röntgenbilder von A. 1, A. 5 und A. 8 zeigen. Es ist auch anzunehmen, daß sich bei B. 1 und C. 2a die gleiche

Anomalie findet, vermutlich auch bei dem einen oder anderen von den Geschwistern des Vaters B. 2 bis B. 8.

Es ist außerdem merkwürdig, daß in dieser Familie bei den Mitgliedern A. 4 (Bernhard K.), B. 1 (Franz K. und C. 2a (Kaspar H.) neben der Verdopplung des linken Daumens eine Hyperphalangie des rechten beobachtet werden konnte. Bei diesen dreien besteht auch eine Syndaktylie der polydaktyl angelegten ersten Strahlen.

Diese Kombination scheint in dieser Familie im Erbbild besonders fest verankert zu sein und in einer Genkopplung zu beruhen, da sich in zwei Generationen und in einer Seitenlinie dieselbe Anomalie in der gleichen Ausführung findet.

Die Vererbung der Polydaktylie erfolgt auch in dieser Familie wie bei vielen bereits veröffentlichten dominant. Eine geschlechtsgebundene Vererbung liegt anscheinend nicht vor. Es ist nur merkwürdig, daß die Kombination: Links Plydaktylia, rechts Hyperphalangia pollicis gerade drei männliche Individuen betrifft. Diese Beobachtung reicht aber zu einer Annahme der Geschlechtsgebundenheit gerade dieser Anlage wohl nicht aus, zumal bei A. 1 (Gertrud K.) der eine doppelt angelegte Strahl der rechten Hand ein Zwischenglied aufweist.

Die Hyperphalangie ist bei den von ihr betroffenen Personen als eine unvollkommene im Hilgenreiner'schen Sinne anzusehen.

Bei der Betrachtung der Röntgenbilder der Kinder K. fällt neben den oben beschriebenen Anomalien Polydaktylie und Hyperphalangie des Daumens noch eins besonders auf: Das zahlreiche Auftreten von sogenannten Pseudoepiphysen und zwar am distalen Ende des Metacarpale 1 als auch wenigstens angedeutet am Daumengrundglied. Bisher sind derartige Bildungen — wie eingangs erwähnt — nur bei mongoloider Idiotie und innersekretorischen Wachstumsstörungen beschrieben. J. Becker erwähnt den Zusammenhang des Auftretens mit anderen Mißbildungen am Skelett sowie am Herzen und schließt daraus mit Siegert, daß es sich um eine Hemmungs-

mißbildung handeln muß. Es soll dabei auch stets Brachycephalie vorhanden sein.

Demgegenüber ist zu sagen, daß es sich bei allen Mitgliedern der Familie K. um körperlich und geistig wohl entwickelte Menschen handelt. Es ist klinisch bei keinem irgendeine innersekretorische Störung festzustellen. Von Mongolismus kann natürlich auch keine Rede sein. Ferner ist bei keinem eine Brachycephalis festzustellen. Die Kinder sind alle meso- bis dolichocephal.

Es muß sich hier um eine ausgesprochen erbliche Anlage handeln.

Dazu ist noch folgendes zu sagen: Es treten in der Familie K. sowohl in der Generation A. wie in der Generation B. sehr viele Mitglieder — im Ganzen 11 — auf, die auffallend lange Daumen haben. Daß es sich in diesen Fällen um richtige Daumen und nicht um Verdopplungen der Zeigefinger handelt, geht — wie eingangs nachgewiesen — aus der Ausbildung der Muskulatur und der Funktionsfähigkeit der Muskulatur hervor. Bei den röntgenologisch untersuchten Kindern findet sich jedoch nur bei einigen eine Hyperphalangie, die für die abnorme Länge der Daumen verantwortlich gemacht werden kann. Bei den anderen konnten dagegen nur Pseudoepiphysen nachgewiesen werden. Und auch diese sind im Vergleich mit den 1. Fingern anderer normal entwickelter Kinder des gleichen Alters bedeutend länger. Es hat also das Auftreten der Pseudoepiphysen etwas mit dem abnormen Längenwachstum der Daumen zu tun. Es ist daraus zu schließen, daß auch in der Generation B neben Hyperphalangie auch Pseudoepiphysen anzutreffen sein müssen.

Aus der Betrachtung der Familie K. geht wohl eins mit Sicherheit hervor, daß nicht die die Pseudoepiphysen bedingende Ursache der endokrinen Unter- oder Dysfunktion vererbt wird, sondern die Anomalie selbst.

Die Ursache dieser Abnormitäten muß natürlich in einer Veränderung der die Form des Daumens bestimmenden Gene

gesucht werden. Wie es zu dieser Genmutation gekommen ist, kann man nur vermuten und nicht mit Sicherheit sagen. Ob der Alkoholismus von C. 1 oder früheren Vorfahren etwas hierbei zu sagen hat, sei dahingestellt.

Eine Sterilisierung der Familie kommt m. E. nicht in Frage, denn das Übel ist den Literaturangaben nach operativ leicht und mit gutem Erfolg zu beseitigen. Außerdem können alle Personen, deren Finger nicht operiert worden sind, ihrer Arbeit ohne Schwierigkeit nachgehen, wenn auch die Gefahr besteht, daß sie einmal durch einen Unfall den betroffenen mißgebildeten Finger verlieren können, wie der Fall von B. 1 (Franz K.) zeigt. Das Ausschlaggebende, das von einer Vornahme einer Sterilisierung Abstand nehmen läßt, ist wohl, daß es sich abgesehen von dieser Mißbildung um eine erbgesunde und intelligente Familie handelt. Sollte die Mißbildungsbereitschaft sich in späteren Generationen aber auch auf andere Organe oder Skeletteile erstrecken, so müßte dann die Frage der Sterilisation nochmals ventiliert werden.

## Zusammenfassung.

Es handelt sich um den Stammbaum einer Familie mit Hyperphalangie und Polydaktylie des Daumens, bei der alle Mitglieder derart betroffen sind, daß bei den einen an der rechten Hand Hyperphalangie, bei den anderen Polydaktylie besteht. Bei einer dritten Gruppe tritt dagegen links Polydaktilie, rechts Hyperphalangie des ersten Fingers auf. Diese Anomalie ist mit einer bestimmten Genkombination zu erklären. Sie vererbt sich anscheinend dominant. Es besteht dabei keine Geschlechtsgebundenheit.

Außerdem wird gehäuftes Auftreten von sogenannten Pseudoepiphysen beobachtet. Es wird nachgewiesen, daß es sich dabei nicht, wie bisher behauptet wurde, um endokrine Störungen des Wachstums handelt, sondern daß dies eine vererbbare, durch eine Genmutation bedingte Störung darstellt. Von einer Sterilisierung der Familie wird in diesem Falle abgeraten.

## Literatur.


Ahlfeld: Die Mißbildungen des Menschen. Leipzig: Gunow 1880.

Aschner u. Engelmann: Konstitutionspathologie in der Orthopädie. Springer 1928.

Ballowitz: Über hyperdaktyle Familien und die Vererbung der Vielfingrigkeit. Arch. f. Rassen- und Gesellschaftsbiologie, Bd. 1, S. 347 (1904).

Ballowitz: Ein Fall von symmetrischer Heptadaktylie beider Füsse bei einem Soldaten. Münch. med. Wschr. 1919, S. 1605.

Bardeleben: zit. nach Fleischmann.

Bauer, Fischer, Lenz: Menschliche Erblichkeitslehre. München, Lehmann, 1927.

Brandeis, J. W.: zit. nach Aschner und Engelmann.

Cotte, J.: Deux familles humaines à extré mités anormales. Bull. biol. de la France et de la Belgique. Bd. 58, S. 402 (1924).

Darwin: zit. nach Fleischmann u. a.

Dresel, K.: Inwiefern gelten die Mendel'schen Vererbungslehren in der menschlichen Pathologie? Virchows Archiv, Bd. 224, S. 256 (1917).

Fabris: La etiopatogenesi della pollidattilia in rapporto con la pathologia comparata. Gazz. internaz. med. chir. Jg. 29, 9—13 u. 45—47 (1926). Ref.: Z. f. d. ges. Radiol. I. S. 466—467 (1926).

Farge: zit. nach Staff.

Fleischmann: Über Polydaktylie. Inaug.-Dissertation. München 1887.

Gräfenberg: zit. nach Weil.

Hilgenreiner, H.: Über Hyperphalangie des Daumens.
Bruns Beitr. z. klin. Chir. Bd. 54 S. 585 (1907).

Hilgenreiner, H.: Neues zur Hyperphalangie des Daumens.
Bruns Beitr. z. klin.Chir. Bd. 67 S. 196—221 (1910).

Hyrtl: zit. nach Aschner uud Engelmann.

Jakobsohn, E.: Über kombinierte Syn- und Polydaktylie.
Bruns Beitr. z. klin. Chir. Bd. 61 H. 11.

Joachimsthal, G.: Über angeborene seitl. Deviation der Fingerphalangen.
Z. f. orth. Chir. Bd. 2, S. 265 (1893).

Kaufmann-Wolf: Embryologische und anatomische Beiträge zur Hyperdaktylie (Houdanhuhn.
Inaug.-Diss. Heidelberg 1909.

Kemp, Tage und Jorgen Ravn Über erbliche Hand- und Fußdeformitäten in einem 140 köpfigen Geschlecht nebst einigen Bemerkungen über Poly- und Syndaktylie beim Menschen. Kobenhaven, Acta psychiatrica 7, S. 275 bis 296 (1932).
Ref.: Z. f. d. ges. Radiol. 13. S. 28—29 (1933).

Köhler, O.: Zur Frage der Vererbung menschlicher Vielfingrigkeit.
Biolog. Zentralbl. 49, S. 705—717 (1929).

Köhler, A.: Die Gelenkerkrankungen n. Schittenhelm. Röntgendiagnostik. Berlin 1924, Springer.

Lineback, P, E.: A case of unitolateral polydaktyly in a 22 cm embryo.
Anat. rec. Bd. 20 Nr. 30 S. 313 (1921) Ref.

Mau und Restmeier: zit. nach Weil.

Marhold, E.: Hereditäre Polydaktylie.
Zeitschr. f. orth. Chir. Bd. 23, S. 587 (1909).

Mestern: Hallux varus congenitus und Polydaktylie.
Zeitschr. f. orthopäd. Chir. 59, S. 563 (1933).

Ottendorf: Zur Frage des dreigliedrigen Daumens.
Zeitschr. f. orth. Chir. Bd. 17, S. 507 (1906).

Pokorny, L.: Zur Klinik nnd Aetiologie der Polydaktylie. Med. Klinik 1933 S. 1486–1488.

Pott: Ein Beitrag zu den symmetrischen Mißbildungen der Finger und Zehen. Jahrbuch f. Kinderhkd. Bd. 21, S. 392 (1884).

Przibram: zit. nach Weil.

Rasch: Ein Fall von kongen. und kompl. Syn- und Polydaktylie. Bruns Beitr. z. klin. Chir. Bd. 18, S. 537—544. (1897).

Rüdinger: zit. nach Stapff.

Salzer: Zwei Fälle von dreigliedrigem Daumen.

Schmidt, O.: Über eine bisher nicht beobachtete Form von partiellem Radiusdefekt. Z. f. orth. Chir. Bd. 2.

Schüller: Syndaktylie und überschüssige Phalangenanlage. Fortschr. a. d. Geb. d. Röntgenstr. Bd. 2, S. 61 bis 65 (1898/99).

Sorge, E.: Ein Fall von Polydaktylie. Z. orth. Chir. Bd. 50, S. 163 (1925).

Stapff, R.: Über eine Familie mit erblicher Syn- und Polydaktylie (Hyperphalangia pollicis). Fortschr. a. d. Geb. d. Röntgenstr. Bd. 34, S. 531 (1926).

Schwalbe: Über Extremitätenmißbildungen (Spalthand, Spaltfuß, Syndaktylie, Adaktylie und Polydaktylie). M. med. Wschr. 1906, S. 493.

Tornier: zit. nach Aschner nnd Engelmann.

Vogel, K.: Über familiäres Auftreten von Polydaktylie und Syndaktylie.

Fortschr. a. d. Geb. Röntgenstr. Bd. 20, S. 443 bis 447 (1913).

Weil, S.: Diplocheirie und Diplopodie. Z. orth. Chir. 43 S. 598 (1924).

Zander: zit. nach Sorge.

Ziegler: Lehrbuch der allgemeinen Pathologie.

Bauer, K. H.: Über angeborene chirurgische Erkrankungen und Mißbildungen im Lichte erbbiologischer Betrachtungsweise.
Monatsschrift f. Kinderhkd. Bd. 62, S. 124, (1934).

Becker, J., Röntgendiagnostik und Strahlentherapie in der Kinderheilkunde.
Berlin, Springer 1931.

Becker, J.: Phalangeale Pseudoepiphysen.
Röntgen Prax. 2, S. 559–563 (1930).

Giraudi: Der Ossifikationspunkt (Pseudoepiphyse) an den verschiedenen Fingern, sowie am Köpfchend. 1 und den Basen der 4 übrigen Metacarpalen.
Radiol. Med. 21 S. 203, 224 (1934),
Ref.: Z. f. d. ges. Radiol.

Köhler, Alban: Knochen- und Gelenkerkrankungen, Schittenhelm, Lehrbuch der Röntgendiagnostik.
Berlin, Springer 1924.

Müller-Texas: zit. nach K. H. Bauer.

Josefsohn-Stockholm: zit. nach A. Köhler.

Thönes und Hünermann: Die Erkrankungen des Skelettsystems. St. Engel und Schall, Handbuch der Röntgendiagnostik und -Therapie im Kindesalter.
Leipzig, Thieme: 1933.

# Lebenslauf.

Am 5. Februar 1909 wurde ich, Rudolf Zeller, in Kaulwitz, Kreis Namslau in Schlesien als Sohn des Pastors Rudolf Zeller geboren. Dort besuchte ich die Volksschule und im Anschluß daran das staatliche humanistische Gymnasium in Oels in Schlesien, wo ich im März 1928 die Reifeprüfung ablegte. Im Anschluß daran studierte ich in Innsbruck, Kiel, München, Tübingen und Breslau Medizin. Im Jahre 1930 bestand ich in Kiel die ärztliche Vorprüfung und im Dezember 1933 das ärztliche Staatsexamen.

1934 war ich als Medizinalpraktikant am Augusta-Hospital in Breslau tätig und zwar auf der inneren, gynäkologischen und der chirurgisch-urologischen Abteilung.

Am 1. Januar 1935 erhielt ich meine Approbation und bin seitdem Assistent an der Universitäts-Kinderklinik in Bonn.